Therapie bei tiefer Bein- und Beckenvenenthrombose

Viola Hach-Wunderle, Markus Düx, Anja Hoffmann, Florian Präve, Max Zegelman, Wolfgang Hach

3 Punkte cme

Teilnahme nur im Internet möglich: aerzteblatt.de/cme

ZUSAMMENFASSUNG

Einleitung: Die tiefe Bein- und Beckenvenenthrombose geht mit den Gefahren der Lungenembolie und des posthrombotischen Syndroms (PTS) einher.

Methoden: Selektive Literaturaufbereitung unter Berücksichtigung der aktuellen Leitlinie des American College of Chest Physicians sowie der deutschen interdisziplinären S2-Leitlinie.

Ergebnisse und Diskussion: Die wichtigste therapeutische Maßnahme besteht in der sofortigen und suffizienten Antikoagulation mit Heparin oder Fondaparinux. Nur für ausgewählte schwere Krankheitsfälle kommt die Thrombolyse oder die Thrombektomie infrage. Die Gefahr des PTS lässt sich durch eine sofortige und langfristige Kompressionstherapie reduzieren. Zur Vermeidung von Rezidivthrombosen wird die Antikoagulation durch Vitamin-K-Antagonisten mit einer Ziel-INR von 2,0 bis 3,0 fortgesetzt. Die Dauer der gerinnungshemmenden Therapie richtet sich nach Lokalisation und Ätiologie der Thrombose. Die Therapie sollte mindestens 3 Monate dauern bis hin zu einem unbegrenzten Zeitraum. In regelmäßigen Abständen ist das durch die Gerinnungshemmung induzierte Blutungsrisiko im Sinne einer Kosten-Nutzen-Analyse abermalszu überdenken. Neue Antikoagulanzien für die Akut- und Langzeittherapie stehen unmittelbar vor ihrem klinischen Einsatz.

Dtsch Arztebl 2008; 105(1–2): A ■■–■■

Schlüsselwörter: Venenthrombose, Antikoagulation, Kompressionstherapie, Thrombophilie, Rezidivprophylaxe

Gefäßzentrum am Krankenhaus Nordwest, Frankfurt a. M.:
Prof. Dr. med. Hach-Wunderle, Prof. Dr. med. Düx, Prof. Dr. med. Zegelman

Praxis für Innere Medizin und Gefäßkrankheiten, Frankfurt a. M.:
Prof. Dr. med. Hach-Wunderle, Anja Hoffmann, Dr. med. Präve, Prof. Dr. med. Hach

Die tiefe Venenthrombose gehört mit einer Inzidenz von 100 bis 200 pro 100 000 Personen im Jahr zu den häufigen Krankheiten unserer Zeit (1, 2). Vor dem Hintergrund einer immer älter werdenden Bevölkerung ist die Korrelation mit dem Lebensalter bemerkenswert. Während die jährliche Inzidenz der ersten venösen thromboembolischen Krankheit bei Kindern bis zu 15 Jahren mit weniger als 5 pro 100 000 gering erscheint, steigt sie bei über 80-jährigen Personen auf 450 bis 600 pro 100 000 an (3). Mit einer Mortalitätsrate von circa 6 % bei Patienten mit Venenthrombose und 12 % bei Patienten mit Lungenembolie innerhalb eines Monats nach Diagnosestellung (3) kommt dem Krankheitsbild eine große sozioökonomische Bedeutung zu. Neben der konsequenten Verbesserung von prophylaktischen Maßnahmen bei Risikopatienten gehören die umgehende Diagnostik sowie die konsequente medikamentöse und physikalische Therapie der Krankheit zu den wichtigen ärztlichen Aufgaben.

Vor diesem Hintergrund fassen die Autoren die aktuellen Studiendaten unter Berücksichtigung der nationalen und internationalen Leitlinien in einer an der täglichen ärztlichen Arbeit orientierten Darstellung zusammen.

Medikamentöse und physikalische Sofortmaßnahmen

Die wichtigste Behandlungsmaßnahme bei akuter venöser Thromboembolie ist die sofortige und suffiziente Antikoagulation (4, 5). In der einzigen randomisierten Studie konnte bereits in Jahr 1960 bei insgesamt 73 Patienten mit symptomatischen Lungenembolien gezeigt werden, dass ohne Antikoagulation in 53 % der Fälle Rezidive auftraten, davon die Hälfte mit tödlichem Ausgang, gegenüber keinem Ereignis unter Behandlung mit unfraktioniertem Heparin und einem Vitamin-K-Antagonisten (6). Daraus ergab sich eine „number needed to treat“

Therapiebeginn
Die Antikoagulation sollte bereits bei Verdacht auf eine tiefe Venenthrombose eingeleitet werden.

TABELLE 1

Initiale Antikoagulation bei akuter Venenthrombose*[1]

Wirkstoff	Dosierung	Applikation (s.c.)
NM-Heparine		
Certoparin	8000 A-Xa-IE	2 x tgl.
Enoxaparin	1,0 mg/kg KG	2 x tgl.
Nadroparin	90 A-Xa-IE/kg KG 180 A-Xa IE/kg KG	2 x tgl. 1 x tgl.
Reviparin	0,5–0,9 mL nach KG 0,6 mL (bei > 60 kg KG) (= 10307 A-Xa-IE)	2 x tgl. 1 x tgl.
Tinzaparin	175 A-Xa-IE/kg KG	1 x tgl.
Pentasaccharid		
Fondaparinux	7,5 mg s.c. 5 mg bei < 50 kg KG 10 mg bei > 100 kg KG	1 x tgl.

*[1] in Deutschland für diese Indikation zugelassene Medikamente; Stand: Dezember 2007, modifiziert nach (5)
NM-Heparine, niedermolekulare Heparine; A-Xa-IE, Anti-Faktor-Xa-Internationale Einheiten; KG, Körpergewicht.
Zur Therapie der Venenthrombose sind darüber hinaus unfraktionierte Heparine zur intravenösen oder subkutanen Applikation zugelassen.
Zur Therapie der Lungenembolie sind Tinzaparin und Fondaparinux explizit zugelassen; Enoxaparin hat eine Zulassung für die Venenthrombose mit oder ohne Lungenembolie.
Vor Therapiebeginn sind die Gebrauchsinformationen der Hersteller zu beachten!

(NNT) von 3,8 (95 %-Konfidenzintervall: 2,2 bis 15,3) für die Verhütung der tödlichen Lungenembolie, von 4,1 (2,2 bis 23,0) bezüglich der nicht tödlichen Lungenembolie und von 2,0 (1,4 bis 3,6) bezüglich beider Ereignisse. Das war der Durchbruch für die Therapie der venösen thrombembolischen Krankheit mit Heparin.

Neben der Antikoagulation sind die Kompressionstherapie sowie die Beibehaltung einer Mobilisation von Bedeutung (5). Das ist heute in den meisten Fällen unter ambulanten Bedingungen möglich. Die Maßnahmen dienen einer Verhütung der Lungenembolie und wirken einer Progredienz der Thrombose entgegen. Unter bestimmten Voraussetzungen kommen eine Thrombolyse oder eine Thrombektomie mit dem Ziel in Betracht, durch eine möglichst vollständige Beseitigung der Thromben die Entstehung eines schweren postthrombotischen Syndroms zu verhüten.

Initiale Antikoagulation: Heparine oder Fondaparinux

Bei fehlenden Kontraindikationen ist schon bei Verdacht auf eine tiefe Venenthrombose die Einleitung einer Antikoagulation angezeigt, und zwar in körpergewichtsadaptierter therapeutischer Dosierung. Dafür stehen niedermolekulare Heparine (NMH), unfraktionierte Heparine (UFH) und das Pentasacharid Fondaparinux zur Verfügung *(Tabelle 1)*.

Die Behandlung der akuten Venenthrombose erfolgt in der Regel mit Heparin. Es sind unfraktionierte Heparine (UFH) mit einem Molekulargewicht von 3 000 bis 30 000 (im Mittel 15 000) Dalton und niedermolekulare Heparine (NMH) mit einem Molekulargewicht von 3 000 bis 7 000 Dalton zugelassen. Heparine bilden mit Antithrombin einen Komplex, der in Abhängigkeit von ihrem Molekulargewicht die Gerinnungsfaktoren Faktor Xa und Thrombin in unterschiedlichem Ausmaß hemmt, und zwar bei UFH im Verhältnis 1 : 1 und bei NMH im Verhältnis von 1,5 bis 4,5 : 1 *(Grafik 1)*.

Niedermolekulare Heparine stellen wegen ihrer einfacheren Handhabbarkeit, der hohen Bioverfügbarkeit und einer geringen Komplikationsrate die Medikation der ersten Wahl dar. Sie haben sich in zahlreichen randomisierten kontrollierten Studien als mindestens genauso sicher und effektiv wie unfraktionierte Heparine erwiesen (7). Die Applikation erfolgt körpergewichtsadaptiert als subkutane Injektion mit einer Fertigspritze, je nach Präparat ein- oder zweimal pro Tag *(Tabelle 1)*. Eine routinemäßige Kontrolle der gerinnungshemmenden Wirkung ist nicht erforderlich. Jedoch sind unter anderem ein abnormes Körpergewicht, eine Niereninsuffizienz oder eine Schwangerschaft zu beachten. Für die Überprüfung der gerinnungsaktiven Wirkung in diesen besonderen Situationen wird üblicherweise ein Anti-Faktor-Xa-Test eingesetzt. Bei einmaliger Applikation von niedermolekularem Heparin wird ein Zielbereich von 0,6 bis 1,3 IE/mL und bei zweimaliger Applikation von 0,4 bis 0,8 IE/mL jeweils 3 bis 4 Stunden nach subkutaner Verabreichung angestrebt. Sicherheitshalber sollten zusätzlich die Produktinformationen des angewandten Präparates berücksichtigt werden. Die Kumulation bei Niereninsuffizienz variiert zum Beispiel bei den einzelnen niedermolekularen Heparinen in Abhängigkeit von ihrem Molekulargewicht *(Grafik 2)*.

Unfraktionierte Heparine benötigen eine Bolusinjektion. Die Therapie wird dann körpergewichtsadaptiert subkutan oder intravenös fortgeführt *(Tabelle 1)*. Laborkontrollen mithilfe der aktivierten partiellen Thromboplastinzeit (APTT) sind obligat. Es wird eine Verlängerung des Ausgangswerts auf das 1,5- bis 2,5-fache angestrebt. Unfraktionierte Heparine kumulieren bei schwerer Niereninsuffizienz nicht so stark wie niedermolekulare Heparine und sollten deshalb bei dieser Indikation bevorzugt zur Anwendung kommen.

Regelmäßige Thrombozytenkontrollen

Sie sind bis zum Ende der dritten Behandlungswoche mit Heparin angezeigt (HIT-Typ II-Risiko).

Laborkontrolle

Niedermolekulare Heparine bedürfen keiner routinemäßigen Laborkontrolle, unfraktionierte Heparine dagegen immer.

Das Pentasaccharid Fondaparinux stellt für die Therapie der akuten Beinvenenthrombose eine gute Alternative zu den Heparinen dar. Die antithrombinvermittelte Hemmung von Faktor Xa ist bei dieser Substanz selektiv. In einer großen randomisierten kontrollierten Studie bei mehr als 2 000 Patienten mit akuter Venenthrombose zeigte Fondaparinux eine dem niedermolekularen Heparin Enoxaparin gleichwertige Effektivität und Sicherheit (8). Das Medikament wird einmal pro Tag mit einer fixen körpergewichtsadaptieren Dosis subkutan appliziert *(Tabelle 1)*. Routinemäßige Laborkontrollen der Gerinnungsaktivität sind nicht erforderlich. Für die Überprüfung von Ausnahmesituationen, die bei den niedermolekularen Heparinen genannt wurden, steht der Anti-Faktor-Xa-Test zur Verfügung. In Anbetracht der Ausscheidung über die Nieren und wegen der im Vergleich zu niedermolekularen Heparinen deutlich längeren Halbwertzeit ist besondere Vorsicht bei der Niereninsuffizienz geboten. Aufgrund der synthetischen Herstellung wird die Gefahr eines heparininduzierten Thrombozytopenie-(HIT-)Typ-II-ähnlichen Krankheitsbildes als minimal eingestuft, aber nicht ganz ausgeschlossen (9).

Die Thrombozytenzahl sollte vor oder mit Beginn einer Antikoagulation (Ausgangswert!) und dann erneut zwischen Tag 5 und 7 bestimmt werden. Sofern eine längere Heparinisierung erfolgt, sind bis zum Ende der dritten Behandlungswoche regelmäßige Kontrollen (zum Beispiel 2 × pro Woche) angezeigt. Bei einem Abfall der Thrombozytenzahl um mindestens 50 % des Ausgangswerts, ist an eine HIT-Typ-II mit potenziell lebensgefährlichen thrombotischen Komplikationen zu denken. Bereits bei Verdacht auf eine HIT-Typ-II, ist Heparin unverzüglich abzusetzen und durch ein anderes Antikoagulanz (das Hirudin Lepirudin, Argatroban, Danaparoid), zu ersetzen (10). Die HIT-Typ-II zeigt eine Assoziation mit der Molekülgröße der Heparine und tritt deshalb unter niedermolekularen wesentlich seltener als unter unfraktionierten Heparinen auf (11).

Invasive Therapie: Thrombolyse und Thrombektomie

Thrombusbeseitigende Maßnahmen wie die Thrombolyse und die Thrombektomie haben zum Ziel, eine schwere postthrombotische Schädigung des Venensystems zu verhüten. Da derzeit keine randomisierten kontrollierten Studien vorliegen, die den Nutzen im Vergleich zur alleinigen Antikoagulation eindeutig belegen, ist die Indikation besonders kritisch zu überdenken (5). Eine Renaissance im therapeutischen Konzept steht möglicherweise der kathetergesteuerten Thrombolyse bevor. Für die systemische Thrombolyse mit Streptokinase und Urokinase liegen etablierte Dosierungsschemata in konventioneller sowie in ultrahoher Dosierung vor. Die Behandlung erfolgt über einen bis mehrere Tage intravenös unter täglicher Analyse der Blutgerinnung und sonografischer Kontrolle der Thrombose. Problematisch ist die gegenüber der alleinigen Antikoagulation erheblich höhere therapiebedingte Morbidität und Letalität. Das ist vor allem auf die erhöhte Blutungsrate zurückzuführen, bis zu 15 % große Blutungen, 1,5 % intrakranielle und 1 % fatale Blutungen (12). Darüber hinaus erweist sich der Therapieerfolg im Sinne einer vollständigen Rekanalisierung des Venensystems mit nur etwa einem Drittel der behandelten Fälle als relativ gering. Deshalb wird eine systemische Thrombolyse nur in Ausnahmefällen erwogen (5). Dazu zählen junge Patienten (< 50 Jahre) mit einer frischen (< 7 Tage) und ausgedehnten Thrombose (zum Beispiel Becken-, Oberschenkel- und Unterschenkelvenen). Die kathetergesteuerte Thrombolyse gewinnt durch neuere Untersuchungsergebnisse an Bedeutung. In einer kleinen randomisierten Studie mit Streptokinase sowie in mehreren Beobachtungsstudien mit verschiedenen Thrombolytika (13) erwies sich das Verfahren ge-

GRAFIK 1

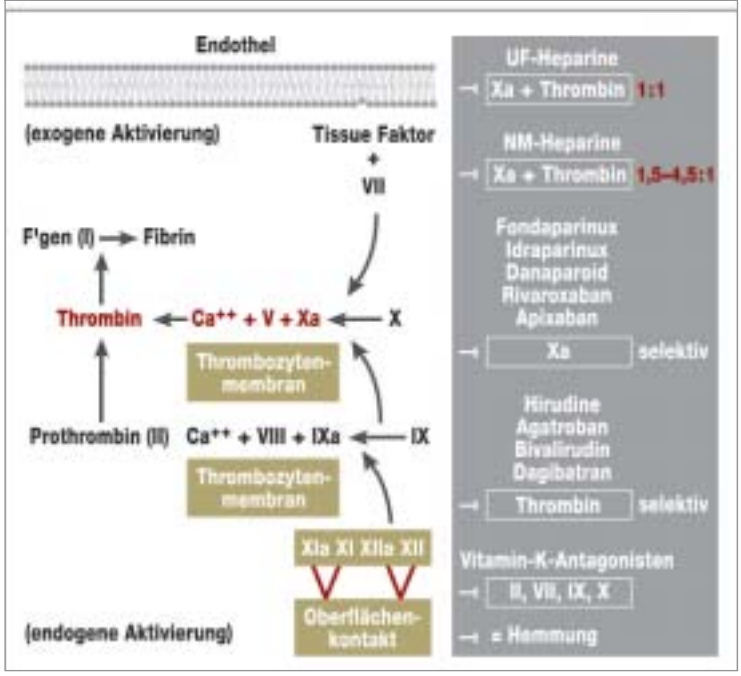

Wirkungsmechanismen von Antikoagulanzien

Niereninsuffizienz

Niedermolekulare Heparine und Fondaparinux kumulieren bei Niereninsuffizienz (Kontrolle mit Anti-Xa-Test!).

Ausgeprägte Niereninsuffizienz

Bei ausgeprägter Niereninsuffizienz sind unfraktionierte Heparine gegenüber niedermolekularen Heparinen und Fondaparinux zu bevorzugen.

GRAFIK 2

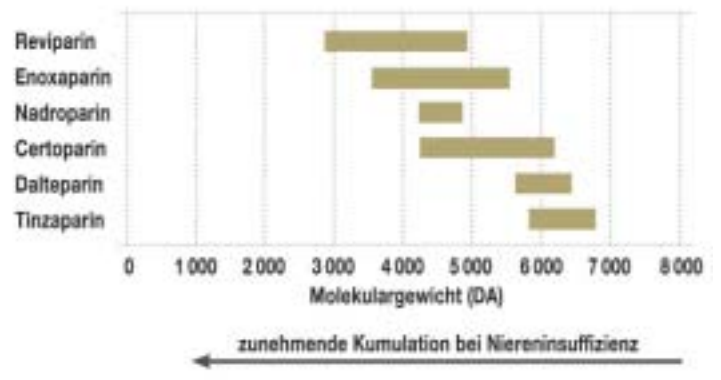

Kumulationsgefahr von niedermolekularen Heparinen bei Niereninsuffizienz in Abhängigkeit von ihrem Molekulargewicht (nach Alban 2006)

genüber der alleinigen Antikoagulation als deutlich überlegen, und zwar sowohl hinsichtlich des akuten Behandlungserfolgs als auch der langzeitigen Rekanalisierungsrate nach 6 oder 12 Monaten. Nach den bisherigen Daten profitieren vor allem Patienten mit einer akuten Thrombose der ilio-femoralen Venen von dieser Behandlung im Gegensatz zu Patienten mit einem Verschluss der femoro-poplitealen Strombahn. Die Rate an großen Blutungen ist studienabhängig sehr heterogen, sie liegt zwischen 0 und 13 %. Größere randomisierte kontrollierte Studien sind erforderlich, um den generellen Stellenwert des Verfahrens im therapeutischen Konzept der akuten Venenthrombose festzulegen.

Bei der akuten Beckenvenenthrombose wurde früher häufig thrombektomiert. Jedoch ergaben sich gegenüber der alleinigen Antikoagulation keine eindeutigen Vorteile für die Verhütung eines postthrombotischen Syndroms. Allerdings fehlen randomisierte kontrollierte Studien, in denen beide Behandlungsmaßnahmen direkt miteinander verglichen werden. Nach dem heutigen Stand ist die Thrombektomie nur in besonderen Situationen zu erwägen, zum Beispiel:

- bei einer deszendierenden Verlaufsform der Thrombose mit gleichzeitiger chirurgischer Beseitigung des venösen Kompressionshindernisses,
- bei einer Phlebitis der V. saphena magna oder parva mit einem in die tiefe Vene einwachsenden Thrombus oder
- bei der seltenen Phlegmasia coerulea dolens mit drohender Gangrän der Extremität (14).

Der flottierende Thrombus stellt keine Operationsindikation dar.

Kompression und aktive ambulante Bewegungstherapie

Zu den typischen Symptomen einer schweren Beinvenenthrombose gehören der lagerungsabhängige Schmerz und die Schwellung. Die Beschwerden bilden sich durch sachgerechtes Anlegen von Kompressionsverbänden mit Kurz- oder Mittelzugbinden innerhalb von wenigen Tagen zurück. Ein Kompressionsstrumpf kommt zur Anwendung, wenn die Thrombose keine wesentlichen Beschwerden (mehr) verursacht und keine ausgeprägte Schwellung besteht. In der Regel wird ein Strumpf der Klasse II mit einem Andruck an der Fessel von 23 bis 32 mmHg angewandt. Die Strumpflänge wird initial meistens nach der Lokalisation der Thrombose ausgerichtet, bei einer Oberschenkel- und/oder Beckenvenenthrombose bis zur Leiste (entspricht dem Strumpflängenmaß A–G) und bei einer Unterschenkelvenenthrombose bis zum Knie (A–D). Langfristig genügt dann in den meisten Fällen ein Wadenkompressionsstrumpf (A–D), und zwar unabhängig von der ursprünglichen Lokalisation der Thrombose.

In 20 bis 50 % der Fälle muss nach einer tiefen Beinvenenthrombose mit mehr oder weniger ausgeprägten Veränderungen im Sinne eines postthrombotischen Syndroms (PTS) gerechnet werden. Das lässt sich durch eine adäquate Kompressionstherapie verbessern beziehungsweise verhindern. In 2 randomisierten Studien erwies sich das sofortige konsequente Tragen eines Wadenkompressionsstrumpfes bei akuter Beinvenenthrombose (unabhängig von der Thromboselokalisation) gegenüber keiner Kompression innerhalb der folgenden 2 Jahre als signifikant überlegen. Die Inzidenz schwerer postthrombotischer Veränderungen ließ sich durch Kompression gegenüber keiner Kompression in der Studie von Brandjes et al. (15) nach 5 Jahren von 23 % auf 11 % und in der Studie von Prandoni et al. (16) nach 2 Jahren von 11 % auf 3 % reduzieren. Wenn mit der Kompressionstherapie erst ein Jahr nach der akuten Thrombose begonnen wird, ergibt sich kein Vorteil mehr gegenüber keiner Kompression bezüglich der Verhinderung eines postthrombotischen Syndroms (17). Die Dauer einer Kompression richtet sich nach dem Ergebnis von phlebologischen Kontrolluntersuchungen. Bei einem persistierenden venösen Funktionsdefizit mit Ödemneigung ist eine Fortsetzung empfehlenswert, ansonsten kann sie nach der aktuellen Studienlage spätestens nach 2 Jahren beendet werden.

Die aktive Bewegungstherapie der akuten Venenthrombose wirkt sich bei gleichzeitiger Kompressionsbehandlung und adäquater Antikoagulation günstig auf die Schmerzen und die Schwellungsneigung der Extre-

Thrombektomie

Sie kommt bei deszendierender Beckenvenenthrombose, bei progredienter Saphenaphlebitis und bei Phlegmasia coerulea dolens in Betracht.

Kompression

Das konsequente Tragen eines Wadenkompressionsstrumpfes der Klasse II nach Venenthrombose reduziert die Entstehung eines postthrombotischen Syndroms signifikant.

mität aus. Der Patient erhält die Anweisung, seine Gehübungen täglich mehrmals bis zur Schmerzgrenze durchzuführen. In umgekehrter Weise gilt die strenge Bettruhe als wichtiger Risikofaktor für die Entstehung und Progredienz der Thrombose. Unter fortgeführter Antikoagulation mit Heparin ergab sich bei 5-tägiger Bettruhe eine phlebografisch dokumentierte Thromboseprogredienz in 26 % der 357 Patienten gegenüber nur 1 % bei 1- bis 2-tägiger Immobilisierung (18). Demnach ist die Immobilisierung auf absolut notwendige Indikationen zu beschränken. Dazu gehören bestimmte Unfallverletzungen und postoperative Situationen sowie schwere allgemeine Krankheiten. Hier erscheint die Frühmobilisation im Bett mit beispielsweise Atemübungen, aktiver Krankengymnastik, Bettfahrrad parallel zur Antikoagulation angezeigt.

Das Konzept der ambulanten Thrombosetherapie setzt sich seit 10 Jahren auf einer zunehmend breiteren Basis durch. Dies konnte jedoch erst umgesetzt werden, nachdem Studien gezeigt hatten, dass die Antikoagulation mit subkutan applizierbaren niedermolekularen Heparinen zu Hause genauso sicher und effektiv ist wie die Gabe von intravenös verabreichtem unfraktioniertem Heparin im Krankenhaus (19,20).

In randomisierten kontrollierten Untersuchungen zeigte sich später, dass sich die Häufigkeit von symptomatischen Lungenembolien durch Bettruhe nicht reduzieren ließ (21, 22). In einer weiteren Studie wurde der Nutzen einer sofortigen Kompressionstherapie durch den Rückgang der Beschwerden dokumentiert (23). Damit war der Durchbruch für die ambulante Therapie von Bein- und Beckenvenenthrombosen gegeben. Heute erfüllen 80 bis 90 % der Patienten mit akuter Venenthrombose die Kriterien für eine ambulante Therapie.

Voraussetzungen sind:

- Der Patient muss nach genauer Aufklärung in das Konzept einwilligen und über eine gute Compliance verfügen.
- Er darf weder eine erhöhte Blutungsneigung noch schwere Begleitkrankheiten aufweisen.
- Im Therapiezentrum sind große Erfahrung im Umgang mit der Krankheit und die Erreichbarkeit des Arztes über 24 Stunden unverzichtbar.
- Die Art der Thrombose (unter anderem flottierender Thrombus) und ihre Lokalisation (unter anderem Beckenvenenthrombose) sind für die Entscheidung zur ambulanten Behandlung von untergeordneter Bedeutung.

Aus Angst vor ambulant nicht beherrschbaren Komplikationen wie einer fulminanten Lungenembolie kann aber eine kurze stationäre Überwachungsphase durchaus gerechtfertigt werden.

Cava-Filter

Die Unterbrechung des Blutflusses in der V. cava inferior mit verschiedenen Filtersystemen wird seit mehr als 3 Jahrzehnten zur Verminderung des Risikos einer Lungenembolie bei proximaler Beinvenenthrombose eingesetzt. In einer randomisierten kontrollierten Studie konnte durch die zusätzliche Insertion eines Cava-Filters zur Standardantikoagulation zwar die Rate an frühen (< 12 Tage) und späten (innerhalb 8 Jahre) Lungenembolien signifikant vermindert werden, jedoch ließ sich die Letalität dadurch nicht reduzieren, und die Anzahl an konsekutiven Beinvenenthrombosen war nach Filterimplantation signifikant höher (24). Deshalb gelten derzeit als Indikation für die Implantation des Cava-Filters: Ein aktuell hohes Risiko für die Lungenembolie bei Kontraindikation zur Antikoagulation und das Rezidivieren von Lungenembolien trotz adäquater Gerinnungshemmung.

Die passageren Cava-Filter bieten sich zwar als Alternative zu den permanenten Filtern an, jedoch stehen aussagekräftige Studien über den Nutzen noch aus.

Medikamentöse Langzeit-Antikoagulation

Die Notwendigkeit einer medikamentösen Langzeit-Antikoagulation nach akuter Venenthrombose wird aus der Evidenz randomisierter klinischer Studien ersichtlich.

Diese zeigten, dass:

- eine auf wenige Tage begrenzte therapeutische Gabe von unfraktioniertem Heparin bei Patienten mit distaler tiefer Venenthrombose in 20 % der Fälle mit einer Progredienz oder einem Rezidiv einherging (25),
- eine längerfristige prophylaktische Dosis von unfraktioniertem Heparin gegenüber der oralen Antikoagulation zu einer hohen Rezidivrate von 47 % führte (e1) und
- bei kurzer oraler Antikoagulation für 6 Wochen gegenüber längerer oraler Antikoagulation für 6 Monate die Anzahl symptomatischer Rezidive mit 9,5 % versus 0,4 % wesentlich höher war (e2).

Zur Verhütung von rezidivierenden Thrombosen werden vorzugsweise Vitamin-K-Antagonisten (VKA) eingesetzt. In ausgewählten Fällen kommen hierfür

Ambulante Behandlung

Unter optimalen Voraussetzungen können 80 bis 90 % der Patienten mit ambulant erworbener Venenthrombose weiter ambulant behandelt werden.

Indikationen zur Implantation eines Cava-Filter:

- hohes Lungenembolierisiko bei kontraindizierter Antikoagulation
- rezidivierende Lungenembolien trotz adäquater Antikoagulation.

TABELLE 2

Dauer der Sekundärprophylaxe mit Vitamin-K-Antagonisten nach proximaler und/oder distaler venöser Thrombose (TVT) in Abhängigkeit vom Risikoprofil*[1]

Art der Thrombose	Prophylaxezeitraum
Erste Thrombose – bei transientem Risikofaktor (z. B. Op, Trauma)	≥ 3 Monate
Erste Thrombose – bei idiopathischer Genese	≥ 6–12 Monate (evtl. unbegrenzt)
Erste Thrombose – bei leichter Thrombophilie (z. B. het. FV-Mut oder het. Pro-Mut.)	6–12 Monate
Erste Thrombose – bei kombinierter Thrombophilie (z. B. het FV-Mut. und het. Pro-Mut.)	≥ 12 Monate (evtl. unbegrenzt)
Erste Thrombose – bei schwerer Thrombophilie (z. B. Antiphospholipid-AK-Syndrom)	≥ 12 Monate (evtl. unbegrenzt)
Erste Thrombose – bei aktiver Krebserkrankung	zeitlich unbegrenzt
Rezidivierende Thrombosen (2 oder mehr dokumentierte TVT's)	zeitlich unbegrenzt

*[1] (modifiziert nach ACCP-Guideline (4) und Interdisziplinärer S2-Leitlinie (5)
het., heterozygot; FV-Mut., Faktor V-Mutation; Pro-Mut., Prothrombin-Mutation
Beachte: Die Bedeutung von anderen thrombophilen Defekten
(u. a. Antithrombin-, Protein-C-, Protein-S-Mangel, Homozysteinämie, Faktor-VIII-Erhöhung) in Bezug auf ihren Schweregrad und die therapeutischen Konsequenzen nach einer Thrombose wird kontrovers beurteilt!

auch niedermolekulare Heparine in Betracht, vor allem bei Kontraindikationen gegen Vitamin-K-Antagonisten oder bei einer Krebserkrankung.

Standardmedikation: Vitamin-K-Anatgonisten

Sofern keine invasiven diagnostischen oder therapeutischen Maßnahmen geplant sind und keine Kontraindikationen vorliegen, wird die Sekundärprophylaxe mit einem Vitamin-K-Antagonisten unmittelbar nach der Diagnose einer Venenthrombose zwischen Tag 1 und 3 eingeleitet. Die gleichzeitige Applikation von Heparin oder Fondaparinux in körpergewichtsadaptierter Dosis wird beendet, sobald der für die Vitamin-K-Antagonisten gewünschte Zielbereich der Antikoagulation stabil erreicht ist. Das entspricht in der Regel einer International Normalized Ratio (INR) >2,0 für 2 bis 3 Tage. Die Phase der parallelen Antikoagulation mit zwei gerinnungsaktiven Substanzen dauert meistens 5 bis 7 Tage. Eine alleinige gerinnungshemmende Therapie mit Vitamin-K-Antagonisten ohne begleitende Heparinisierung ist gefährlich und damit kontraindiziert, weil der Thromboseschutz durch den langsamen Abfall der Vitamin-K-abhängigen Faktoren erst nach Stunden bis Tagen einsetzt.

In Deutschland wird als Vitamin-K-Antagonist meistens Phenprocoumon (Halbwertzeit 105 bis 144 h) eingesetzt, während in den angloamerikanischen Ländern vorwiegend Warfarin (Halbwertzeit 36 bis 42 h) zur Anwendung kommt. Sofern bei einem Patienten in absehbarer Zeit invasive Eingriffe anstehen, die eine Umstellung der Antikoagulation erforderlich machen, ist Warfarin wegen der kürzeren Halbwertzeit der Vorzug zu geben. Der therapeutische Zielbereich der INR liegt bei beiden Substanzen zwischen 2,0 und 3,0.

Die Dauer der Antikoagulation mit Vitamin-K-Antagonisten sollte das individuelle Risiko für Rezidivthrombosen einerseits und für Blutungen andererseits berücksichtigen. Nach einer ersten Thrombose wird für 3 bis 12 Monate in konventioneller Dosierung (INR 2,0 bis 3,0) antikoaguliert *(Tabellen 2, [4])*. Eine gerinnungshemmende Therapie über diesen Zeitraum hinaus erfolgt auf individueller Basis.

Hohes Rezidivrisiko

Potenzielle Indikationen für eine zeitlich unbegrenzte Antikoagulation sind eine aktive Krebserkrankung, rezidivierende Thromboembolien und bestimmte thrombophile Diathesen mit bereits abgelaufener thromboembolischer Krankheit (4). Nach einer ersten idiopathischen Thrombose wird mindestens 6 bis 12 Monate antikoaguliert, in Einzelfällen auf unbestimmte Zeit. Eine langzeitige Gerinnungshemmung kommt immer dann infrage, wenn ein oder mehrere permanente Risikofaktoren vorliegen, wie bestimmte thrombophile Gerinnungsdefekte, postthrombotische Residuen in den Venen und eine anhaltende Erhöhung der D-Dimere im Blut. Im Sinne einer Nutzen-Risiko-Abwägung ist davon auszugehen, dass Patienten mit idiopathischer Thrombose und permanentem Risikofaktor eher von der Dauerantikoagulation profitieren als Patienten mit einer sekundären („getriggerten") Thrombose.

Permanente Risikofaktoren

Für die Beurteilung des Schweregrads einer thrombophilen Diathese liegen in der Literatur kaum valide Daten vor. Nach Einschätzung der Autoren sind folgende Situationen als schwerwiegend einzustufen: Der angeborene Antithrombin- oder Protein-C-Mangel, die homozygote Faktor-V-Mutation, das persistierende Anti-

Vtamin-K-Antagonisten

Bei fehlenden Kontraindikationen wird die orale Antikoagulation mit Vitamin-K-Antagonisten sofort nach Sicherung der Venenthrombose eingeleitet.

Orale Antikoagulation

Die Einleitung oraler Antikoagulation mit Vitamin-K-Antagonisten ohne parallele Heparinisierung ist kontraindiziert.

phospholipid-Syndrom und bestimmte Kombinationsdefekte (zum Beispiel heterozygote Faktor-V- und heterozygote Prothrombin-Mutation). Für Patienten mit postthrombotischen Residuen in der Venenstrombahn wurde ein 2- bis 3-fach höheres Rezidivrisiko gegenüber Patienten mit einem normalem Venenstatus nachgewiesen. Dies gilt sowohl für die idiopathischen als auch für getriggerten Thrombosen (e3). Auch eine persistierende Erhöhung der D-Dimere im Blut im Anschluss an eine mindestens 3-monatige orale Antikoagulation nach der ersten Thrombose erhöht das Risiko für eine Rezidivthrombose (e4, e5).

Geringes Rezidivrisiko

Bei einer sekundären Thrombose, die durch einen transienten Risikofaktor wie Operation oder Trauma getriggert ist, wird das Rezidivrisiko als gering eingestuft. Die Antikoagulation erfolgt deshalb in der Regel nur für 3 Monate.

Zu den häufigsten thrombophilen Gerinnungsdefekten zählen die heterozygote Faktor-V-Mutation und die heterozygote Prothrombin-Mutation. Der Nachweis einer dieser Störungen beeinflusst nach Einschätzung der Autoren und den Angaben in der Literatur die Entscheidung zu einer längeren Antikoagulation nach einer ersten Thrombose nicht (4, 5, e6, *Tabelle 2*).

Blutungsrisiko

Bei einer zeitlich unbegrenzt geplanten Antikoagulation sollte das Risiko der Rezidivthrombose gegenüber dem Blutungsrisiko in jährlichen Abständen abgewogen werden. Das Blutungsrisiko unter Vitamin-K-Antagonisten wird durch individuelle Faktoren beeinflusst, unter anderem durch Komorbidität und Komedikation, aber auch durch das Lebensalter. Darüber hinaus besteht eine Abhängigkeit von der Dauer und von der Intensität der Antikoagulation. In randomisierten Studien lag die Inzidenz von schweren Blutungen unter einer konventionellen Dosierung (INR 2,0 bis 3,0) in den ersten 3 Behandlungsmonaten bei 0,4 Ereignissen pro 100 Patientenjahre gegenüber 1,5 Ereignissen pro 100 Patientenjahre bei über 12-monatiger Behandlungsdauer (13).

Vor diesem Hintergrund ist bei ausgewählten Patienten mit indizierter Langzeitantikoagulation und gleichzeitig erhöhtem Blutungsrisiko die Einstellung auf eine geringere Intensität der Antikoagulation (INR 1,5 bis 2,0) in Erwägung zu ziehen (e7). Die geringere Blutungsgefahr wird dabei aber mit dem erhöhten Risiko für Rezidivthrombosen erkauft (13).

Alternative Medikation: Niedermolekulare Heparine statt Vitamin-K-Antagonisten

Wenn eine orale Antikoagulation kontraindiziert oder unzureichend ist, kommen als Alternative in erster Linie niedermolekulare Heparine in Betracht. Das gilt einerseits für Patienten mit einem hohem Blutungsrisiko (zum Beispiel gastrointestinales Ulkus) oder mit bereits erfolgter schwerer Blutung (zum Beispiel retroperitoneal, zerebral) und andererseits für Patienten mit einem besonders hohen Risiko für eine Rezidivthrombose wie zum Beispiel Krebskranke. Des Weiteren profitieren Patienten mit schwierigem Monitoring der oralen Antikoagulation und mit unzureichender Compliance von der Umstellung der Medikation. Auch wenn die Notwendigkeit häufiger Unterbrechungen wegen geplanter invasiver Eingriffe vorhersehbar ist, kann von vornherein die Therapie mit niedermolekularen Heparinen erfolgen (zur Überbrückungstherapie bei interventionellen Eingriffen [e8]).

Verschiedene niedermolekulare Heparine erwiesen sich im Vergleich zu Vitamin-K-Antagonisten als effektiv bezüglich der Verhütung weiterer Thrombosen bei vergleichbarer oder geringerer Rate an Blutungskomplikationen (4, 13). Das gilt insbesondere für die Anwendung der vollen, aber auch für die halbe therapeutische Dosierung von niedermolekularen Heparinen. Eine prophylaktische Dosis kann bei Patienten mit einem hohem Blutungsrisiko in Betracht gezogen werden.

Krebspatienten mit thromboembolischer Krankheit profitieren besonders von der Behandlung mit niedermolekularen Heparinen anstelle von Vitamin-K-Antagonisten. In der Studie von Lee et al. mit dem größten Patientenkollektiv erwies sich das niedermolekulare Heparin Dalteparin unter einer 1-monatigen vollen therapeutischen Dosis, gefolgt von einer 5-monatigen ¾-therapeutischen Dosis als überlegen bezüglich der Rezidivrate an Thrombosen ohne Anstieg von Blutungsrisiko und Letalität (e9) . Der Nachweis einer effektiveren Antikoagulation mit verschiedenen niedermolekularen Heparinen im Vergleich zu Vitamin-K-Antagonisten bei Krebspatienten führte zu der Empfehlung, bei einer akuten Venenthrombose für mindestens 3 bis 6 Monate niedermolekulare Heparine einzusetzen (4).

Zukünftige Medikation: Neue Substanzen

Neue Antikoagulanzien fokussieren auf die Akut- und Langzeittherapie bei Venenthrombose *(Grafik 1)*. Als Faktor-Xa-Inhibitoren wirken Idraparinux (1 × / Woche s.c.) sowie Rivaroxaban und Apixaban (beide oral). Die

INR
Bei der oralen Antikoagulation wird in der Regel eine INR zwischen 2,0 und 3,0 angestrebt.

Für die Dauer der oralen Antikoagulation sind entscheidend:
- Lokalisation der Thrombose
- individuelles Rezidiv- und Blutungsrisiko.

Hemmung von Thrombin ist der antikoagulatorische Wirkungsmechanismus von Dagibatran (oral). Die genannten Substanzen werden zurzeit in in großen klinischen Studien getestet (e10).

Fazit

Die Therapie der tiefen Bein- und Beckenvenenthrombose hat im letzten Jahrzehnt eine grundlegende Wandlung erfahren, die vor allem der Entwicklung neuer Antikoagulanzien zu verdanken ist. Diese Forschungen lassen auch für die Zukunft neue Erkenntnisse mit unmittelbarer Konsequenz für die Praxis erwarten.

Interessenkonflikt:
Prof. Hach-Wunderle erhielt Vortrags- und Beratungshonorare von Sanofi-Aventis und GlaxoSmithKline. Des Weiteren wurde sie von den Firmen Medi Bayreuth, Juzo und Sanofi-Aventis bei wissenschaftlichen Tagungen finanziell unterstützt. Dr. med. Präve bekam Vortragshonorare von den Firmen Sanofi-Aventis und GlaxoSmithKline. Die übrigen Autoren erklären, dass kein Interessenkonflikt im Sinne der Richtlinien des International Committee of Medical Journal Editors besteht.

Manuskriptdaten:
eingereicht: 31. 8. 2007, revidierte Fassung angenommen 5. 11. 2007

LITERATUR

1. Hach-Wunderle V: Epidemiologische Aspekte zur Venenthrombose und Lungenembolie. Medwelt 1997; 48: 45–7.
2. Kearon C: Epidemiology of venous thromboembolism. Sem Vasc Med 2001; 1: 7–25.
3. White RH: The epidemiology of venous thromboembolism. Circulation 2003; 107: I–4–8.
4. Büller HR, Agnelli G, Hull RD et al.: Antithrombotic therapy for venous thromboembolic disease. The Seventh ACCP Conference on Antithrombotic and Thrombolytic Therapy. Chest 2004; 126: 401F–28S.
5. DGA: Interdisziplinäre S2-Leitlinie: Diagnostik und Therapie der Bein- und Beckenvenenthrombose und der Lungenembolie. VASA 2005, 34: Suppl 66.
6. Barrit DW, Jordan SC: Anticoagulant drugs in the treatment of pulmonary embolism: a controlled trial. Lancet 1960; 1: 1309–12.
7. van den Belt AG, Prins MH, Lensing AW et al.: A: Fixed dose subcutaneous low molecular weight heparins versus adjusted dose unfractionated heparin for venous thromboembolism. Cochrane Database Syst Rev 2000; CD001100.
8. Büller HR, Davidson BL, Decousus H et al.: Fondaparinux or enoxaparin for the initial treatment of symptomatic deep venous thrombosis. Ann Intern Med 2004; 140: 867–73.
9. Warkentin TE, Maurer BT, Aster RH: Heparin-induced thrombocytopenia associated with fondaparinux. N Engl J Med 2007; 356; 25: 2653–4.
10. Arepally GM, Ortel TL: Heparin-induced thrombocytopenia. N Engl J Med 2006; 355: 809–17.
11. Martel N, Lee J, Wells PS: Risk for heparin-induced thrombocytopenia with unfractionated and low-molecular-weight heparin thromboprophylaxis: a meta-analysis. Blood 2005;106: 2710–5.
12. Arcasoy SM, Vachani A: Local and systemic thrombolytic therapy for acute venous thromboembolism. Clin Chest Med 2003; 24: 73–91.
13. Segal JB, Streiff MB, Hofmann LV et al.: Management of venous thromboembolism: A systematic review for a practice guideline. Ann Intern Med 2007; 146: 211–22.
14. Hach W, Hrsg: VenenChirurgie. Stuttgart New York: Schattauer 2007 206–12.
15. Brandjes DPM, Büller HR, Heijboer H et al.: Randomized trial of effect of compression stockings in patients with symptomatic proximal-vein thrombosis. Lancet 1997; 349: 759–62.
16. Prandoni P, Lensing AW, Prins MH et al.: Below-knee elastic compression stockings to prevent the postthrombotic syndrome: a randomised, controlled trial. Ann Intern Med 2004; 141: 249–56.
17. Ginsberg JS, Hirsh J, Julian J: Prevention and treatment of postphlebitic syndrome: results of a 3-part study. Arch Intern Med 2001; 161: 2105–9.
18. Schulman S: Studies on the medical treatment of deep venous thrombosis. Acta Med Scand 1985; Suppl 704: 46–7.
19. Levine M, Gent M, Hirsh J et al.: A comparison of low-molecular-weight heparin administered primarily at home with unfractionated heparin administered in the hospital for proximal deep-vein thrombosis. N Engl J Med 1996; 334: 677–81.
20. Koopman MMW, Prandoni P, Piovella F et al.: Treatment of venous thrombosis with intravenous unfractionated heparin administered in the hospital as compared with subcutaneous low-molecular-weight heparin administered at home. N Engl J Med 1996; 334: 682–7.
21. Schellong SM, Schwarz T, Kropp J et al.: Bed rest in deep vein thrombosis and the incidence of scintigraphic pulmonary embolism. Thromb Haemost 1999; 82: 127–9.
22. Aschwanden M, Labs KH, Engel H et al.: Acute deep vein thrombosis: early mobilization does not increase the frequency of pulmonary embolism. Thromb Haemost 2001; 85: 42–6.
23. Partsch H, Blättler W: Compression and walking versus bed rest in the treatment of proximal deep venous thrombosis with low molecular weight heparin. J Vasc Surg 2000; 32: 861–9.
24. Decousus A, Leizorovicz A, Parent F et al.: A clinical trial of vena caval filters in the prevention of pulmonary embolism in patients with proximal deep-vein thrombosis. N Engl J Med 1998; 338: 409–15.
25. Lagerstedt CI, Olsson CG, Fagher BO et al.: Need for long-term anticoagulant treatment in symptomatic calf-vein thrombosis. Lancet 1985; 2: 515–8.

SUMMARY

Treatment of Deep Vein Thrombosis in the Pelvis and Leg

Introduction: Deep vein thrombosis is associated with a risk of pulmonary embolism and post thrombotic syndrome (PTS). Methods: Selective literature review with special reference to the American College of Chest Physicians' current guidelines and the German S2 interdisciplinary guidelines. Results and discussion: The most important therapeutic measure is prompt and adequate anticoagulation with heparin or fondaparinux. Thrombolysis or thrombectomy is only indicated in highly selected severe cases. The risk of PTS can be reduced by immediate ongoing treatment with compression stockings. Prevention of relapse is acheived using vitamin K antagonists with a target INR of 2.0 to 3.0. The duration of anticoagulation should be tailored to the localisation and etiology of the thrombosis, from at least 3 months to indefinite treatment. The on-

Krebspatienten

Krebspatienten mit Venenthrombose profitieren von einer längeren Behandlung mit niedermolekularen Heparinen gegenüber Vitamin-K-Antagonisten.

Zukünftige Medikation

Neue Antithrombotika stehen als Alternative für die Behandlung mit Vitamin-K-Antagonisten unmittelbar vor ihrem klinischen Einsatz.

going risk of bleeding secondary to anticoagulation should be re-evaluated at regular intervals as a cost-benefit analysis. New anticoagulants for acute and long term treatment will soon be available for clinical use.
Dtsch Arztebl 2008; 105(1–2): A ■■–■■

Key words: venous thrombosis, anticoagulation, compression stockings, thrombophilia, prevention of recurrence

Anschrift für die Verfasser
Prof. Dr. med. Viola Hach-Wunderle
Krankenhaus Nordwest
Gefäßzentrum – Sektion Angiologie
Steinbacher Hohl 2–26
60488 Frankfurt am Main
E-Mail: Hach-Wunderle@t-online.de

The English version of this article is available online:
www.aerzteblatt.de/english

Mit „e“ gekennzeichnete Literatur:
www.aerzteblatt.de/lit■■■■

Eine Kasuistik steht im Internet zur Verfügung:
www.aerzteblatt.de/cme/0801

Weitere Informationen zu cme

Dieser Beitrag wurde von der Nordrheinischen Akademie für ärztliche Fort- und Weiterbildung zertifiziert. Die erworbenen Fortbildungspunkte können mithilfe der Einheitlichen Fortbildungsnummer (EFN) verwaltet werden. Unter www.aerzteblatt.de/cme muss hierfür in der Rubrik „Meine Daten“ oder bei der Registrierung die EFN in das entsprechende Feld eingegeben werden.

Die 15-stellige EFN steht auf dem Fortbildungsausweis.

Wichtiger Hinweis

Die Teilnahme an der zertifizierten Fortbildung ist ausschließlich über das Internet möglich:
www.aerzteblatt.de/cme

Einsendeschluss ist der 18. Februar 2008.

Einsendungen, die per Brief oder Fax erfolgen, können nicht berücksichtigt werden.

Die Lösungen zu dieser cme-Einheit werden in Heft 9/2008 an dieser Stelle veröffentlicht.

Die cme-Einheit „Das ungewollte Gewichtsverlust des alten Menschen“ (Heft49/2007) kann noch bis zum 18. Januar 2008 bearbeitet werden.

Für Heft 5/2008 ist das Thema „Gastrointestinale Blutungen“ vorgesehen.

Lösungen zur cme-Einheit in Heft 45/2007:
Kreis M: Differenzialdiagnose des rechtsseitigen Oberbauchschmerzes: 1/x, 2/x, 3/x 4/x, 5/x, 6/x, 7/x, 8/x, 9/x, 10/x